



**FACULTAD DE ODONTOLOGÍA**

ESTIMACIÓN DEL SEXO MEDIANTE LA MORFOMETRÍA MANDIBULAR EN  
ORTOPANTOMOGRAFÍAS DE PACIENTES PERUANOS EN EL CENTRO DE  
DIAGNOSTICO POR IMAGEN

**Línea de investigación:**

**Salud pública**

Tesis para optar el Título Profesional de Cirujano Dentista

**Autora:**

Ramos Cholan, Lizeth

**Asesora:**

Vargas García, Dalila Liliana

ORCID: 0000-0002-9232-3848

**Jurado:**

Añaños Guevara, Martin Glicerio

Quiroz Mejia, Jesús Miguel

Manrique Guzmán, Jorge Adalberto

**Lima - Perú**

**2024**



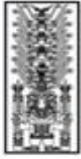# ESTIMACIÓN DEL SEXO MEDIANTE LA MORFOMETRÍA MANDIBULAR EN ORTOPANTOMOGRAFÍAS DE PACIENTES PERUANOS EN EL CENTRO DE DIAGNOSTICO POR IMAGEN

## INFORME DE ORIGINALIDAD

10%	8%	2%	4%
INDICE DE SIMILITUD	FUENTES DE INTERNET	PUBLICACIONES	TRABAJOS DEL ESTUDIANTE

## FUENTES PRIMARIAS

1	<a href="https://repositorio.unfv.edu.pe">repositorio.unfv.edu.pe</a> Fuente de Internet	3%
2	<a href="https://es.scribd.com">es.scribd.com</a> Fuente de Internet	2%
3	Submitted to Universidad Nacional Federico Villarreal Trabajo del estudiante	1%
4	Submitted to Universidad Catolica Los Angeles de Chimbote Trabajo del estudiante	1%
5	Marta Garrido-Macías, Laura Villanueva-Moya, María Alonso-Ferres, M. Dolores Sánchez-Hernández et al. " Sexting during confinement in Spain: prevalence, motivations and predictor variables ( ) ", Studies in Psychology, 2021 Publicación	<1%
6	<a href="https://hdl.handle.net">hdl.handle.net</a>	



**FACULTAD DE ODONTOLOGÍA**

**ESTIMACIÓN DEL SEXO MEDIANTE LA MORFOMETRÍA MANDIBULAR EN  
ORTOPANTOMOGRAFÍAS DE PACIENTES PERUANOS EN EL CENTRO DE  
DIAGNOSTICO POR IMAGEN**

Línea de Investigación: Salud Pública

Tesis para optar para el Título Profesional de Cirujano Dentista

Autora:

Ramos Cholan, Lizeth

Asesora:

Vargas García, Dalila Liliana

ORCID: 0000-0002-9232-3848

Jurado:

Añaños Guevara, Martin Glicerio

Quiroz Mejia, Jesús Miguel

Manrique Guzmán, Jorge Adalberto

Lima – Perú

2024

## **AGRADECIMIENTO**

A Dios quien me a guiado y me há dado fortaleza para seguir adelante cada momento de mi vida.

A mi madre Martha por estar siempre a mi lado, brindándome apoyo, comprensión, paciencia y sobre todo al empuje que algunos días me faltaba.

A mi padre y a mi hermana Salín que siempre me apoyaron y ya no se encuentran conmigo.

A mis hermanos Luz y Luis por soportar mi estrés en noches largas o días que no estaba para nadie por centrarme en mi investigación.

### DEDICATORIA

Mi tesis la dedico con todo mi amor y cariño a mi amada hermana Salin Marbella que es como mi segunda madre y por ser la mujer más fuerte, en ella tengo el espejo en el cual me quiero reflejar por sus virtudes infinitas y su gran corazón me lleva admirarla cada día más.

A mi madre a la mujer que con su entereza me enseñó lo que es vivir, que con su amor y consejo me dio el impulso para salir adelante; a ella que supo ser madre y amiga y aunque hubo momentos difíciles, siempre conté con su apoyo, ante todo. Gracias a ti hoy veo convertirse en realidad una de mis metas.

## ÍNDICE

RESUMEN.....	VII
ABSTRACT.....	VIII
I. INTRODUCCIÓN.....	1
1.1. Descripción y Formulación del Problema.....	2
1.2. Antecedentes.....	2
1.3. Objetivos.....	7
- Objetivo General.....	7
- Objetivos Específicos.....	7
1.4. Justificación.....	8
II. MARCO TEÓRICO.....	9
2.1. Bases Teóricas Sobre el Tema de Investigación.....	9
III. MÉTODO.....	17
3.1. Tipo de Investigación.....	17
3.2. Ámbito Temporal y Espacial.....	17
3.3. Variables.....	17
3.4. Población y Muestra.....	20
3.5. Instrumentos.....	21
3.6. Procedimientos.....	21
3.7. Análisis de Datos.....	23
3.8. Consideraciones Éticas.....	23
IV. RESULTADOS.....	26
V. DISCUSIÓN DE RESULTADOS.....	29
VI. CONCLUSIONES.....	31

VII. RECOMENDACIONES.....	32
VIII. REFERENCIAS.....	33
IX. ANEXOS.....	35
Anexo A: Matriz de consistencia.....	35
Anexo B: Ficha de recolección de datos.....	36
Anexo C: Autorización de uso imágenes panorámicas.....	37
Anexo D: Calibración.....	38
Anexo D: Procedimiento.....	41

**INDICE DE TABLA****TABLA 1**

Ancho máximo de la rama mandibular en ortopantomografías en pacientes peruanos del género masculino y femenino. ....24

**Tabla 2**

Ancho mínimo de la rama mandibular en ortopantomografías en pacientes peruanos de género masculino y femenino. ....25

**Tabla 3**

Longitud condilar en ortopantomografías de pacientes peruanos de sexo masculino y femenino. ....26

**Tabla 4**

Longitud de la coronoides en ortopantomografías en pacientes peruanos del género masculino y femenino. ....26

**Tabla 5**

Longitud proyectiva de la rama en ortopantomografías en pacientes peruanos de género masculino y femenino. ....27

**Tabla 6**

Sexo y la morfometría de la mandibular en Ortopantomografías de pacientes peruanos. ....28



## Resumen

**Objetivo:** Evaluar la determinación del sexo y la morfometría de la mandibular en Ortopantomografías de pacientes peruanos. **Método:** fue un estudio Observacional, transversal, prospectivo. Se realizaron 160 evaluaciones en 80 Ortopantomografías, examinando tanto el lado der como el izq. El ancho máximo y mínimo de la rama, longitud del cóndilo, longitud del coronoides y proyectiva de la rama mandibular se evaluaron en radiografías. **Resultados:** se encontró que existe diferencia estadísticamente significativa en el ancho máximo de la rama según sexo ( $p = 0,032$ ), longitud condilar ( $0,007$ ), longitud de la coronoides ( $p = 0,027$ ) y longitud proyectiva de la rama ( $p = 0,005$ ), siendo mayores en el sexo masculino. **Conclusiones:** el ancho máximo de la rama mandibular la Longitud de la coronoides y la Longitud proyectiva de la rama es mayor en los hombres, y la longitud condilar es estadísticamente significativo mayor en el sexo femenino.

*Palabras clave:* Ortopantomografías, morfometría, mandíbula.

### Abstract

**Objective:** Evaluate sex determination and mandibular morphometry in orthopantomograms of Peruvian patients. **Method:** it was an observational, cross-sectional, prospective study. 160 evaluations were performed in 80 orthopantomograms, analyzing the right and left sides. The maximum ramus width, minimum ramus width, condylar length, coronoid length, and projective length of the mandibular ramus were evaluated on the radiographs. **Results:** it was found that there is a statistically significant difference in the maximum width of the ramus according to sex ( $p = 0.032$ ), condylar length ( $0.007$ ), length of the coronoid ( $p = 0.027$ ) and projective length of the ramus ( $p = 0.005$ ), being higher in males. **Conclusiones:** the maximum width of the ramus, the length of the coronoid and the projective length of the ramus are statistically significantly greater in males, and the condylar length is statistically significantly greater in females.

*Keywords:* orthopantomography , morphometry, mandible.

## I. INTRODUCCIÓN

Estudio de la odontología forense que aborda cuestiones relacionadas con la identificación humana mediante las pruebas dentales. El proceso de identificación comienza con el reconocimiento del sexo seguido de la estimación de la edad y la estatura. Los factores que afectan la identificación del sexo incluyen el porcentaje restante del esqueleto (Sharma et al., 2016).

La identificación humana es el problema más desafiante que enfrenta los investigadores forenses, especialmente para determinar edad, genero, estatura y el origen étnico. Todos los humanos tienen una identidad única. La edad y el sexo se pueden determinar con absoluta precisión cuando se dispone de un esqueleto completo para su análisis. pero en casos de desastres masivos donde hay fragmentos óseos disponibles, la evaluación se vuelve difícil (Saini et al., 2011).

Se puede determinar el sexo en casi todos los huesos, sobre todo el esqueleto del cráneo y de la pelvis se han considerado los más significativos. La mandíbula suele ser útil en la determinación del sexo cuando no se dispone de un cráneo completo, este hueso se puede conservar en comparación con otros huesos, debido a que presenta una capa de hueso compacto (Sandeepa et al., 2017).

La morfología mandibular según el sexo puede verse modificada por el proceso de depósito, reabsorción o remodelación ósea. Estos procesos están muy influenciados por el tamaño, la fuerza y la angulación de los músculos de masticación; estas fuerzas son diferentes en el sexo masculino y femenino (Kunar, 2016).

El objetivo de esta investigación es determinar el género de pacientes peruanos mediante la morfometría mandibular en las ortopantomografías.

## **1.1. Descripción y formulación del problema**

Para la identificación humana es crucial porque forma parte de la identidad y el perfil biológico de la persona humano, el cual vamos aplicar en desastres ya sean natural o no natural: tales como, Los accidentes de tránsito, los accidentes aéreos, los incendios, etc. Del cual causa pérdida fragmentaria de estructuras corporales. del cual puede abarcar la gran parte del organismo. Estos tipos de casos resulta un desafío para los peritos de criminalísticas que deben saber cómo proceder en la identificación de cuerpos utilizando los conocimientos antropológicos que debe dominar dentro de su área, es ahí la importancia de la odontología forense (Rodríguez, 2004).

Por lo cual nos formulamos la siguiente pregunta: ¿Se podrá determinar el sexo mediante la morfometría mandibular en Ortopantomografías de pacientes peruanos?

## **1.2 Antecedentes**

Koju et al. (2021) realizaron una investigación con el propósito de comparar y evaluar los diversos parámetros en la rama mandibular y determinar la función de la rama mandibular como auxiliar en la determinación del sexo. Método: Se recogieron de los archivos ortopantomogramas de 140 muestras (70 hombres y 70 mujeres) y se trazaron manualmente en papel de calco de acetato mate. Se midieron varios parámetros de la Rama mandibular, el lado derecho e izquierdo. Del cual estas medidas obtenidas fueron sometidas a análisis de función discriminante. Resultado Las medidas mandibulares en el lado derecho fueron mayores que en el lado izquierdo. Sin embargo, la determinación de la rama (mínima y máxima) y la altura proyectiva de la rama fueron estadísticamente significativas ( $p < 0,05$ ). En todas las medidas el resultado fue mayor en los hombres que para las mujeres. Uno de los valores del estadístico F indicaron que dentro del dimorfismo sexual el mayor se analizó con la Altura proyectiva de la rama mandibular y el menor fue la respiración mínima de la rama.

Saloni et al. (2020) realizaron una investigación para descubrir el sexo a partir del análisis morfométrico de la rama mandibular de 200 OPG digitales de pacientes de la población de Sriganaganagar. Materiales y métodos: La investigación se realizó en OPG digitales seleccionados al azar de 200 pacientes de ambos géneros de edades de 21 y 70 años tomados usando una máquina CS8000C de OPD diario. El análisis morfométrico de la rama mandibular (anchura máxima y mínima de la rama, Alt proyectiva, Alt condilar y coronoides) fue realizado dos veces por un solo radiólogo maxilofacial de forma independiente en un intervalo de 1 día y se consideró la media de ambos valores. Se utilizó el programa SPSS para tabular y analizar los datos recopilados. versión 20 mediante prueba  $t$  independiente y análisis de función discriminante. Resultados: Del total de 200 sujetos, el 37% eran hombres y el 63% mujeres. La media de la Ancho mínima de la rama, la altura máxima de la rama y altura proyectiva de la rama se observó significativamente más entre los hombres, mientras que la Anchura máxima de la rama se vio ligeramente mayor en las mujeres. Se encontró que la precisión general para determinar el sexo a partir de la rama mandibular era del 77,6%, mientras que, para determinar el sexo masculino y femenino, la precisión fue del 78,4% y 76,8%, respectivamente. Conclusión: La rama mandibular se puede utilizar para el dimorfismo sexual mediante análisis morfométrico realizado en OPG entre la población de Sriganaganagar.

Mostafa (2020) realizó un estudio con el propósito de determinar el valor de las medidas morfométricas mandibulares en la evaluación del sexo mediante ortopantografías digitales en la muestra de pacientes egipcios dentados. Se seleccionaron un total de 200 radiografías panorámicas digitales (es decir, 100 hombres, 100 mujeres) con rangos de edad entre 20 y 60 años. El ancho mínimo y máximo de la rama, la longitud del cóndilo y coronoides, la Longitud de la rama, Angulo gonial, la profundidad de la muesca y la rama, la anchura del bigonio, la longitud horizontal y la longitud de la diagonal se calcularon digitalmente para cada persona. Se realizó una comparación entre diferentes grupos de sexo y rangos de edad y se calcularon

los valores medios. Se encontró que el ancho mínimo de la rama, la longitud del cóndilo y coronoides y la Long de la rama fueron estadísticamente significativos para las diferencias de género. La media de todas las medidas, excepto el ángulo gonial, la profundidad de la muesca de la rama y su longitud horizontal, en los machos, fue mayor que en las hembras. En conclusión, las medidas morfométricas mandibulares evaluadas mediante radiografías panorámicas pueden utilizarse para la evaluación del sexo cuando se comparan con un estándar poblacional conocido.

More et al. (2017) se ejecutó la investigación con el objetivo de determinar el sexo a partir de la rama mandibular mediante radiografía panorámica. El análisis morfométrico se realizó en la rama mandibular de 1000 radiografías panorámicas utilizando el software Kodak Master View versión 4.3. Se realizó el análisis estadístico y se aplicaron la prueba t independiente y la función discriminante. Se encontró que la edad de los participantes osciló entre 21 y 60 años, con igual número de hombres y mujeres. Las dimensiones medias de todos los parámetros de rama fueron más altas en los machos y altamente significativas ( $P < 0,001$ ). La longitud media total de la anchura mínima y máxima de la rama fue de  $27,44 \pm 3,41$  mm y  $32,27 \pm 3,40$  mm, respectivamente. La altura máxima y proyectiva de la rama fue de  $71,78 \pm 5,98$  mm y  $65,62 \pm 6,19$  mm, respectivamente. La altura de la coronoides fue de  $59,23 \pm 6,08$  mm. La correlación del sexo con la morfología de la rama mandibular fue significativa ( $P < 0,05$ ). La precisión general para el diagnóstico de sexo fue del 69 %, mientras que, para el diagnóstico masculino y femenino, la precisión fue del 68 % y el 70 %, respectivamente. En conclusión, las mediciones de la rama mandibular mediante OPG son útiles para determinar el sexo.

Bradwatkar et al. (2016) se realizó un estudio para evaluar varias medidas de la rama mandibular a través de las Ortopantomografías digitales y evaluar la utilidad de la rama de la mandíbula en la determinación del sexo. Mediante un estudio retrospectivo se realizó utilizando

Ortopantomografías de 100 pacientes (50 masculino y 50 femenino). Los datos se analizaron mediante análisis discriminante lineal del paquete estadístico STATA 13.0. Se tomó en cuenta la altura máxima y mínima de la rama mandibular, altura condilar, altura proyectiva de la rama, y altura coronoides. Se encontró que toda variable de la rama mandibular en Ortopantomografías fue estadísticamente significativa. En conclusión, la rama mandibular es una ayuda útil para la determinación del sexo, ya que está fácilmente disponible y es resistente a cualquier proceso de desintegración.

Ferreira (2017) realizó un estudio con el objetivo de encontrar parámetros angulares en la mandíbula, utilizando Ortopantomografías que pueden ser aplicadas en el diagnóstico sexual. Utilizando una muestra de 93 radiografías panorámicas, 54 de los cuales relativos a pacientes de sexo femenino y 39 de género masculino, con las edades entre los 17 y 52 años. Se realizaron y registraron seis mediciones angulares y posteriormente sometidos al respectivo análisis estadístico. Se encontró que sólo el ángulo gónico logró distinguir el sexo. En las mujeres este ángulo presentó, en promedio, valores estadísticamente significativos más altos. Se concluye que en este estudio el análisis métrico mandibular puede ser utilizado en el diagnóstico. Sin embargo, se necesitan más estudios para desarrollar un multivariante específico de la población.

Abdullah et al. (2017) realizaron una investigación para evaluar la eficacia de varias mediciones mandibulares en imágenes panorámicas digitales como indicadores de sexo en la población de Arabia Saudita. Se seleccionaron 200 imágenes panorámicas de edades comprendidas entre 10-60 pacientes saudíes. Se realizaron cinco mediciones lineales de la rama mandibular (ancho máximo y mínimo de la rama mandibular, la altura máxima del coronoides y condilar y la Alt máxima de la rama). Se ejecutó análisis discriminante para determinar el predictor más significativo de sexo. Se encontró que todas las medidas eran estadísticamente significativas entre hombres y mujeres, excepto el ángulo gonial y el ancho máximo de la rama.

El mayor dimorfismo fue mostrado en el ancho máximo de la rama, la altura MC, la altura del cuerpo en la región premolar, la altura máxima del cóndilo seguido por la altura del cuerpo en la región molar. El ángulo gonial, el ancho mínimo de la rama y el ancho bigonial mostraron el menor dimorfismo. Se derivaron ecuaciones de funciones discriminantes para calcular el sexo. La precisión de cada función y combinación osciló entre el 54,8 % y el 92,75 %. En conclusión, la muestra de población saudí seleccionada, la rama mandibular mostró un alto dimorfismo sexual y la precisión en la combinación de 9 parámetros fue del 92,75% y demostró ser beneficiosa en la estimación del sexo.

Martínez (2018) se hizo un estudio utilizando medidas antropométricas de la mandíbula para determinar el sexo. Se examinó el crecimiento de las mandíbulas y su precisión en el diagnóstico de género. Se realizaron 400 radiografías cefalométricas laterales los pacientes masculinos y femeninos de 8 a 30 años con el tipo de mordida Clase I de Angle. Se utilizaron los parámetros de observación CoGo, Co-Gn, Go-Gn y Fg-Pg. Los sujetos no habían sido tratados anteriormente con ortodoncia. El resultado fue que las mediciones cefalométricas del crecimiento mandibular mostraron una diferencia significativa en la evaluación ( $r=0.651$ ). Los hombres tuvieron medidas más altas que las mujeres en todas las mediciones al final del análisis.

Revant et al. (2013) Para determinar su relación con el sexo y la edad, examinó el ángulo mandibular, el ángulo antegonial y la profundidad antegonial., y el estado dental. Se evaluó el total de 1060 ortopantografía: el grupo con dientes, 854 sujetos y dentro el grupo sin diente, 206 pacientes. El ángulo y la profundidad antegonial se midieron a partir de radiografías panorámicas. Se encontró diferencia significativa en el ángulo mandibular entre los sexos masculino y femenino. Los hombres tenían significativamente más pequeño ángulo antegonial y mayor profundidad antegonial que las hembras. se encontró diferencia significativa para ángulo mandibular, el ángulo y la profundidad antegonial entre los lados derecho e izquierdo.



de la mandíbula. En resumen, el ángulo mandibular, el ángulo y la profundidad antegonial pueden utilizarse como herramientas forenses para determinar el género, y la edad.

### **1.3 Objetivos**

#### **1.2.1 Objetivo general**

- Estimar la determinación del sexo y su morfometría de la mandibular basado a las Ortopantomografías de pacientes peruanos

#### **1.3.2 Objetivos específicos**

- Estimar el ancho máximo de la rama mandibular en Ortopantomografías de pacientes sujetos peruanos de género masculino y femenino

- Estimar el ancho mínimo de la rama mandibular en Ortopantomografías de sujetos peruanos de género masculino y femenino.

- Estimar la longitud condilar en Ortopantomografías de pacientes peruanos de género masculino y femenino.

- Estimar la longitud de la coronoides en Ortopantomografías de pacientes peruanos de género masculino y femenino.

- Estimar la longitud proyectiva de la rama en Ortopantomografías de pacientes peruanos de género masculino y femenino.

### **1.4 Justificación**

El estudio actual es significativo porque tiene el fin de ampliar los conocimientos a las Ciencias Forenses sobre métodos viables para la estimación del sexo en cuerpos humanos que han perdido sus características fenotípicas ya sea a causa de accidentes, homicidios, etc.

En ese sentido, con esta investigación se quiere contribuir a resolver el problema de dificultades de identificación de personas no reconocidas, así como sea usado por las diferentes áreas de salud para atenuar y solucionar este problema de identificación.

Científicamente se está haciendo uso de mediciones mandibulares en radiografías panorámicas que resulta una alternativa económica que permite contribuir a esta gran problemática de identificación de restos humanos.

## II. MARCO TEÓRICO

### 2.1 Bases teóricas sobre el tema de investigación

#### 2.1.1 *Identificación humana*

Las personas que han sobrevivido de delitos violentos, incendios, vehículos de automóvil accidentes y accidentes laborales pueden ser desfiguradas hasta el punto que la identificación por un miembro de la familia no es ni fiable ni deseable; adicionalmente, aquellos que habían fallecido algún tiempo, y los que se encuentran bajo el agua presente visual desagradable y difícil identificaciones (Pretty, 2007).

Se trata de la identificación de personas y cadáveres en situaciones en las que hay una variedad de razones que impiden su uso la identificación, los restos cadavéricos, las osamentas, etc. Del cual Es crucial identificar el cuerpo para determinar su edad, género, altura, raza y otras características para investigar si corresponde a la personalidad civil de un desaparecido. Del cual podemos entender cuando se realiza con un cadáver completo, o cuando es reciente y el cadáver se encuentra en su casa con todos los datos para su identificación, podemos distinguir entre ellos. Los peritos deben comenzar identificando el cadáver de una persona del cual los antecedentes no existen para su identificarlos o reconocerlos. Esto sucede a que de esta manera se puede determinar la realidad del entorno de la persona en cuestión y las circunstancias reales de su muerte. Por lo tanto, la identificación humana es la forma en que se puede determinar la igualdad o diferenciación de una persona. (Araya, 2009).

#### 2.1.2 *Métodos de identificación humana*

Los análisis de huellas digitales, análisis de odontología forense y análisis de ADN son los métodos fundamentales para identificar a las víctimas.

**2.1.2.1. Análisis de ADN.** Debido a que el ADN está compuesto por las dos hebras conectadas que se entrelazan y enrollan, la prueba de ADN será un método muy seguro para identificar a una persona. El mensaje genético es el resultado de la secuencia de estas

conexiones En estas conexiones, hay lugares en la cadena del código donde se mueven secuencias de ADN que aparentemente no cumplen con su función de código. El nombre de estas secuencias es "mini satélites" y cada uno es distinto. Las pruebas de ADN solo requieren una muestra de cualquier tejido con ADN, ya sea que este tejido esté en un estado muy avanzado de descomposición o una muestra, como un fragmento de pulpa dental (Turingan, 2019).

**2.1.2.2. Análisis de huellas digitales.** Una de las aplicaciones más conocidas de la biometría es la identificación a través de las huellas digitales. Una serie de crestas y surcos componen la superficie digital de una huella digital. papilares que exhiben características específicas durante su recorrido. Por lo tanto, cada uno de estos puntos tiene una posición y morfología distintiva que puede medirse. Es importante destacar que la biometría se basa en la medición de algo, en este caso, la huella dactilar. La identidad de un individuo que intenta entrar a un sistema en general se puede determinar comparando esta distribución de puntos o algoritmos con la guardada en el sistema. Esta tecnología se conoce como AFIS y se utiliza en asuntos civiles y criminales (Zhang, 2009).

**2.1.2.3. Análisis odontológicos forenses.** La raza humana tiene diferentes identidades y variaciones propias, por lo que la forma de identificar una persona utilizando características dentales únicas y evidencias craneales está aumentando con los avances tecnológicos. Los antropólogos forenses y los odontólogos son expertos en la identificación de personas fallecidas. Además, proporciona una variedad de detalles, incluida la edad, el género, la altura y la identificar la raza (Jayakrishnan et al., 2021).

Debido a cada característica que presenta la cavidad bucal y las estructuras que la componen, la odontología forense es muy útil para identificar víctimas, especialmente en casos de desastres o incendios en los que se ha perdido la mayor parte del cuerpo. Debido a que están protegidas en la cavidad oral y están hechas de los materiales más duros y resistentes del

organismo, las piezas dentarias resisten bien los cambios ambientales. Si los demás tejidos blandos se han deteriorado, donde estas piezas dentales pueden aparecer. Es un proceso de identificación, es crucial obtener información del cirujano dentista que trata a la víctima porque los tratamientos dentales como prótesis, exodoncias, restauraciones o endodoncias son distintos para cada persona, lo que nos ayuda a identificar al paciente (Araya, 2009).

### **2.1.3 Sexo**

En los seres vivos y dentro las distintas especies biológicas que existen en el planeta la distinción abarca factores fenotípicos siendo el más preponderante la distinción por el sexo y dentro de Los caracteres de cada persona se basan en su historia de vida. Al analizar las diversas variaciones en una localidad. Llegamos al análisis individual donde el sexo forma parte de la cuarteta individual básica para la identificación. Podemos identificar a un individuo mediante el género, la edad, la estatura y la filiación poblacional. La escala intergrupar divide a ambos sexos según su tamaño, y la caracterización del grupo se basa en el género. El sexo varía según sus inicios filogenéticos y raciales en forma y tamaño (Dimorfismo sexual) Actualmente, el sedentarismo y la gracilización han reducido el dimorfismo sexual, especialmente en medidas como la estatura, las medidas del cráneo y los dientes, el tamaño y la forma de la mandíbula Para realizar un diagnóstico adecuado del sexo, se examinan las partes más dismórficas del cuerpo, como los huesos caninos, cráneo, húmero, molares, clavícula, esternón, coxal, fémur y otros. Si se cuenta con el esqueleto completó la evaluación del dimorfismo. Sexual es más precisa. La estimación del sexo en individuos adultos, el rostro del sexo masculino se alarga, los arcos superciliares se agrandan y el mentón se vuelve más cuadrangular y prominente (Rodríguez, 2004).

### **2.1.4 Determinación del sexo**

Debido a las diferencias morfológicas causadas por la influencia de hormonas como el estrógeno y la testosterona, que tienen un impacto significativo en los huesos durante la

pubertad, la determinación del sexo es más segura en adultos que en niños. El desarrollo y el crecimiento regulan las hormonas; unas de las diferencias en el desarrollo óseo entre los sexos se deben a las diferentes velocidades y fuerza y su desarrollo en las mujeres es más temprano que los hombres y su imagen cambia mucho durante la pubertad. Como resultado, las diferencias biomorfológicas entre los géneros son más visibles en los esqueletos de adultos. Se observan las influencias socioecológicas en la nutrición, la alimentación, el clima, las patologías y otros factores, que afectan el crecimiento y, como consecuencia, del hueso sus aspectos. su forma del hueso se debe lógicamente a su función porque se adapta a ciertos requisitos biomecánicos. La musculatura forma el hueso, y el grosor cortical aumentan proporcionalmente con la inserción muscular mucho mayor en la fuerza (Krenzer, 2006).

Los expertos forenses tienen muchos problemas a fin de identificar el sexo de los restos óseos, especialmente cuando solo se recuperan fragmentos del cuerpo. Usando dientes y cráneos, los dentistas forenses pueden ayudar a otros expertos a determinar el sexo de los restos. La morfología, Long de la raíz y el tamaño de corona son rasgos de los dientes masculinos y femeninos. Además, existen variaciones en los patrones del cráneo. Estos ayudarán a un odontólogo forense a determinar el sexo del paciente. Los nuevos avances, como la amplificación de la reacción de polimerasa en cadena, ayudarán a determinar con precisión del sexo y de los restos (Jayakrishnan et al., 2021).

### **2.1.5 Mandíbula**

Tanto en hombre como en mujeres hay diferentes tamaños de huesos, uno de los huesos es la mandíbula o maxilar inferior que nos ayudara en la identificación de sexo. Es un hueso móvil y único en la parte inferior del rostro, en el cual se sitúan piezas dentarias inferiores, permite realizar diversos movimientos teniendo un eje conocido como la articulación temporomandibular; la forma de este hueso es similar a un casquillo que adquiere el nombre

de cuerpo y tiene a los extremos dos ramas una a cada lado. Tiene un crecimiento anteroposterior y en altura por desplazamiento del cóndilo (Figun, 2003).

Es un hueso sólido y firme de la cabeza. Situada por debajo del hueso maxilar, sus cóndilos reposan en la fosa mandibular del hueso temporal. El cuerpo de aquella mandíbula está constituido en dos mitades, consta de varias partes entre ellas tenemos a las ramas mandibulares, bordes y cuerpo, es decir actúa como un hueso bilateral juntándose estas en la línea media un poco antes del nacimiento (Wheeler, 2010).

El hueso craneal más osificado de todo el cuerpo llamado mandíbula humana. Del cual este hueso tiene forma de herradura, impar, plano, central y simétrico que se encuentra en la parte posterior y anterior e inferior de la cara. Es importante destacar que la extensión de la osificación forma la rama mandibular que se extiende desde el cuerpo hacia la parte de atrás y por debajo del agujero dentario inferior. Dentro de la osificación de aquel cuerpo se detiene en el área que se convierte en la lígula mandibular. El maxilar inferior, también conocido como mandíbula, soporta los dientes antero y posteroinferiores. La mandíbula se encuentra suspendida y se conecta al maxilar por medio de músculos, ligamentos y varios tejidos, los cuales le brindan la movilidad necesaria para realizar sus funciones con el maxilar. La parte superior del maxilar inferior está constituido por el espacio alveolar y los dientes. Su cuerpo se encuentra en dirección y sentido posteroinferior para formar el ángulo de la mandíbula y en sentido posteroinferior para formar la rama ascendente. La rama ascendente está formada por una lámina vertical de hueso que se dirige hacia arriba en forma de dos apófisis. La apófisis anterior se denomina corónides y la apófisis posterior vendría a ser el cóndilo (Okeson, 2013).

**2.1.5.1. Embriología de la mandíbula.** Entre la cuarta y sexta semana de vida intrauterina, la mandíbula y los músculos que la rodean se forman. La cresta neural es la única fuente del ectomesénquima necesario para la formación de la mandíbula, el maxilar y otros huesos de la cara. (Ugarte, 2017).

los primeros huesos del rostro en comenzar a formarse, que se considera el segundo hueso del cuerpo después de la clavícula en comenzar a formarse. La formación del cartílago de Meckel se debe al proceso mandibular del primer arco branquial, que se desarrolla en la cuarta semana de gestación, en tejido formado de condrofitos. (Martín, 2019).

Se encuentra en el lugar donde el germen del canino se desarrollará más tarde. La osteogénesis continúa a lo largo de la línea mediana, lingual y bucal para lograr formar un canal a los alrededores del cartílago mandibular y hacia atrás y largo de la cara lateral del cartílago, formando hueso alrededor del nervio alveolar inferior. La formación ósea que se va a desarrollar se expande hacia arriba para apoyar el crecimiento de los gérmenes dentarios, y las láminas alveolares empiezan a manifestarse desde unas de las superficies lingual y bucal del canal. Por lo tanto, La extensión de la osificación desde el cuerpo hacia atrás y por debajo del foramen mandibular es lo que lleva a la formación de la rama mandibular, del cual el cartílago mandibular se va reabsorbiendo gradualmente y es sustituido por una extensión de la osificación del hueso membranoso que está alrededor de él. Se va a creer que la parte anterior del cartílago participa en la formación de la sincondrosis mandibular, mientras que la posterior sirve como una referencia morfológica para la mandíbula embriológica y va desapareciendo cerca de la semana 24 (Kjaery, 1991).

**2.1.5.2. Maduración de la mandíbula.** El cuerpo de la mandíbula, la rama ascendente, la sínfisis y las apófisis alveolares son las cuatro partes que se consideran en la osificación de la mandíbula. una vez nacido, la mandíbula se somete A mayores variaciones de acuerdo a su longitud y forma debe crecer Esto debe desarrollarse de forma sincronizada con las variaciones de tamaño y forma del maxilar superior, y la base del cráneo, así como de forma armoniosa con la dentición decidua y permanente. El cóndilo articular, que ínsita un movimiento hacia abajo y hacia adelante con relación a la base del cráneo, desempeña un papel muy importante en el momento de la maduración de la mandíbula. El ángulo mandibular en el nacimiento va



desde los 135° a 145° del cual va disminuyendo, se va a corroborar el ángulo va se encuentra entre los 130° y 140° al final del proceso de erupción de la dentición primaria. (Quijano, 2011).

### **2.1.6 Estimación del sexo en individuos adultos**

Este paso es fundamental en proceso de identificación porque podemos dar a conocer el estado de salud, condiciones de vida y la nutrición de la población a través de esta estimación, especialmente en las poblaciones donde los roles de sexo están claramente definidos. un esqueleto completo y bien cuidado y preservado vamos a dar con la determinación sexual que va alcanzar un altísimo grado de confiabilidad, sobre todo, si se observa la morfología de la pelvis anatómica más diferenciada, el tórax y los rasgos craneales y la mandíbula.

### **2.1.7 Mediciones mandibulares**

**Altura de la sínfisis.** Distancia directa entre infradental y gnathion (Mostafa et al., 2020).

**Altura Del Cuerpo.** El distanciamiento directo entre el borde del proceso alveolar y el borde inferior del cuerpo mandibular en el plano vertical, perpendicular a nivel del foramen mandibular (Mostafa et al., 2020).

**Grosor Del Cuerpo Mandibular.** El Grosor máximo. entre las superficies internas y externas, perpendicular al eje transversal del cuerpo y a la altura del cuerpo desde el cuerpo mandibular hasta el foramen mental (Mostafa et al., 2020).

**Anchura Bigoniaca.** La distancia entre las caras externas de los goniones es recta. La máxima distancia se toma evitando cualquier alteración del borde a nivel del gonio. (Mostafa et al., 2020).

**Anchura bicondilar.** Distancia entre los bordes externos de los cóndilos mandibular. (Mostafa et al., 2020).

**Anchura mínima de la rama ascendente.** La distancia min entre los bordes anterior y posterior de la RA que se encuentran perpendiculares a la altura de la rama. (Mostafa et al., 2020).

**Anchura máxima de la rama ascendente.** La distancia que hay entre los puntos más altos y más bajos de la R. A. El plano transversal se mide. (Mostafa et al., 2020).

**Altura máxima de la rama ascendente.** La distancia del punto ext. de los cóndilos hasta el gonio, simultáneamente al borde posterior de la rama (Mostafa et al., 2020).

**Longitud en la proyección del cuerpo mandibular.** La distancia que proyecta desde el PG hasta el medio de la línea que une los GO (Mostafa et al., 2020).

**Angulo de la rama ascendente.** El ángulo conformado por el borde post de la rama con el borde inferior del cuerpo del cual se va medir con el mandibulometro. (Mostafa et al., 2020).

### **2.1.8 Ortopantomografía**

La Ortopantomografía, un método muy popular para el área orofacial, muestra la dimensión vertical del hueso, su ubicación de distintos puntos anatómicos y sus estructuras faciales (estructuras de soporte, maxilar, articular temporomandibular y mandíbula) en una imagen. ofrece excelentes resultados a un precio razonable y expone al paciente a una radiación mínima. (Ustrell, 2002).

Mediante la radiografía panorámica, con una sola toma, obtuvimos información radiológica sobre el aparato masticatorio. Del cual se debe de tomar algunas precauciones: eliminar los objetos metálicos que nos impida ver con claridad, poner el cráneo en una posición correcta y simétrica. El paciente debe llevar su oclusión en posición borde a borde según el plano Frankfurt para evitar superposiciones y que el paciente no se mueva durante la exploración. (Ustrell, 2002).

Un objetivo de investigación en ortopantomografía será determinar las diferentes estructuras blandas y duras. Presencia de cordales, agenesias, tipo de dentición temporal y mixta, supernumerarios, cronología del recambio, patologías dentarias, pérdidas prematuras, patología apical, patología ósea, quistes, tumoraciones, patología ósea, articulación temporomandibular simétrica y patológica (Ustrell, 2002).

La exploración de la radiográfica de la mandíbula consiste en una ortopantomografía. esta imagen es eficaz y favorable para visualizar toda la mandíbula, incluyendo los cóndilos las ramas, y el ángulo, el cuerpo, y la sínfisis. La exploración radiológica debe realizarse en dos planos. Posiblemente que una fractura condílea / subcondílea no se vea siempre en una ortopantomografía. En la ortopantomografía puede obtener imágenes axial, frontal y sagital. También permite una reconstrucción y también permite la reconstrucción tridimensional (Jeffrey, 2018).

### **III. MÉTODO**

#### **3.1. Tipo de Investigación**

Observacional, prospectivo, transversal, descriptivo correlacional

#### **3.2. Ámbito temporal y espacial**

En el Centro de Diagnóstico por Imágenes, en el año 2022.

#### **3.3. Variables**

- Sexo
- Morfometría mandibular

### 3.3.1 Operacionalización de variables

Variables	Dimensión	Definición operacional	Indicador	Escala	Valores
<b>Sexo</b>	-	Sexo registrado en la radiografía	Radiografía	Nominal	1=Masculino
		panorámica.	Panorámica		2=Femenino
<b>Morfometría mandibular</b>	Ancho máximo	Distancia entre el punto más anterior de la rama y el punto más posterior de la misma.	Radiografía Panorámica	Razón/continua	X mm
	Ancho mínimo	Diámetro anteroposterior más pequeño de la rama mandibular	Radiografía Panorámica	Razón/continua	X mm
	Longitud proyectiva de la rama mandibular	la altura de la Rama mandibular medida del punto más superior del cóndilo mandibular hasta el margen inferior del hueso	Radiografía Panorámica	Razón /continua	X mm

---

Longitud condilar	la distancia entre la parte más alta del cóndilo mandibular y la parte más baja en la concavidad de la muesca antegonial.	Radiografía Panorámica	Razón/continua	X mm
-------------------	---	------------------------	----------------	------

---

Longitud de la coronoides	la distancia entre la coronoides y el uno de los puntos más bajo de la concavidad de una de las escotaduras antegonial.	Radiografía Panorámica	Razón/continua	X mm
---------------------------	---	------------------------	----------------	------

---

### 3.4. Población y muestra

La fórmula se utilizó para comparar las medidas con los datos del estudio anterior y la muestra para la evaluación de More et al. (2017).

$$n = \frac{(Z_{\alpha} + Z_{\beta})^2 \cdot (s_1^2 + s_2^2)}{d^2}$$

Donde:

$\alpha$  = Probabilidad de cometer un error tipo I

$\beta$  = Probabilidad de cometer un error tipo II

$$Z_{\alpha} = 1,96 \text{ (95\%)}$$

$$Z_{\beta} = 1,28 \text{ (90\%)}$$

s = desviación estándar

d = diferencia

$$n = \frac{(1,96 + 1,28)^2 \cdot ((3,01)^2 + (3,53)^2)}{(28,35 - 26,51)^2}$$

$$n = \frac{(3,24)^2 \cdot (21,521)}{(3,3856)^2}$$

$$n = 66,7$$

Por lo tanto, se evaluaron 80 radiografías panorámicas, para una mejor precisión.

#### 3.4.1 Criterios de selección

Criterios de inclusión se clasifican de la siguiente manera:

- Ortopantomografías sin errores de movimiento.
- Ortopantomografías deben de ser pacientes adultos de 18 a 60 años.

- Ortopantomografías de pacientes que no presenten alteración o lesión en las ramas de la mandíbula.

- Ortopantomografías de pacientes dentados o desdentados con presencia de la segunda o tercera molar.

Criterios de exclusión se van a clasificar en:

- Ortopantomografías de pacientes que presenten malformaciones cráneo mandibular.
- Ortopantomografías en las que no se visualice el cóndilo completo.
- Ortopantomografías de pacientes con antecedentes de traumatismos.
- Ortopantomografías con cuerpos extraños sobre proyectados sobre la rama mandibular.

- Ortopantomografías con cambios en la calidad que dificultan la diferenciación entre las estructuras anatómicas del cráneo facial macizo.

### **3.5. Instrumentos**

- La Ficha de la recolección de datos (Anexo A).

### **3.6. Procedimientos**

Se solicitaron los permisos para acceder a la base de datos del centro radiológico.

Se procedió a la capacitación y calibración interexaminador con un especialista en radiología bucal y maxilofacial, lo cual permitió que el investigador recolecte información con el mínimo sesgo.

El equipo Castellini, modelo X RADIUS TRIO PLUS, fabricado en Italia, tomó imágenes panorámicas con una dimensión de píx de 100 um, con un tiempo de exposición de 16 segundos. Cada imagen se tomó utilizando el protocolo recomendado. El equipo muestra una magnificación constante de 1,1 en el grado de distorsión.

En un entorno con luz tenue, se analizaron imágenes panorámicas en una estación de trabajo ASUS ROG GL752VW con un microprocesador de Intel Core i7-6700HQ (6ta



generación), que tiene una pantalla Full-HD de 17.3 pulgadas con resolución de 1920 x 1080 píxeles y una retroiluminación LED con altos valores de brillo y contraste.

Uno del software usado para el análisis digital de las radiografías fue el PLANMECA ROMEXIS VIEWER 4.6.2.R., realizando la importación de registros radiográficos para su posterior análisis con las herramientas de medida que proporciona.

Luego, en primer lugar, se procedió a registrar la edad y sexo del paciente en la ficha de recolección de datos (Anexo A).

En segundo lugar, para las mediciones de la mandíbula se tomaron las siguientes consideraciones:

El ancho máximo de la rama fue medido del punto más anterior de la rama mandibular al punto más posterior del cóndilo.

El ancho mínimo de la rama se midió anteroposterior más pequeña de la rama.

Y longitud condilar fue medida desde el punto más superior del cóndilo mandibular hasta el punto más profundo en la concavidad de la muesca antegonial.

La longitud de la coronoides fue medida desde la concavidad de la escotadura antegonial hasta el punto más alto de la coronoides.

La longitud proyectiva de la rama mandibular fue considerada como la altura de la rama de la mandíbula medida desde el punto más supe del cóndilo mandibular al margen inferior del hueso. Esta línea se obtuvo trazando una tangente hacia atrás desde el punto más hondo de la concavidad de la escotadura antegonial para intersectarse con una línea vertical desde el punto más superior del cóndilo mandibular hacia la parte de abajo.

Todos los datos serán registrados en la ficha de la Re coleccionar los datos (Del Anexo A).

### **3.7. Análisis de datos**

El paquete estadístico SPSS V. 26.0 se utilizó para procesar los datos recopilados transcribiéndolos en una base de datos de Microsoft Excel. Se utilizaron para su análisis descriptivo promedios y desviación estándar. Al analizar la normalidad de los datos se encontró que no tenían distribución normal por donde se empleó la prueba U de Mann Whitney. Se determinó que el nivel de significancia era inferior a 0,05.

En tablas fueron presentados los resultados.

### **3.8. Consideraciones éticas**

En la investigación actual se emplearon solo las ortopantomografías ya obtenidas de una base de datos, en las cuales se protegerán los datos del paciente manteniendo una codificación con las iniciales del nombre del paciente y el sexo de este.

#### IV. RESULTADOS

Este estudio fue realizado en radiografías panorámicas en los que se midió en pacientes peruanos la longitud condilar, la longitud de la coronoides, el ancho de la rama mandibular máxima y mínima, así como la longitud de la rama proyectiva.

**Tabla 1**

*Ancho máximo de la rama mandibular en ortopantomografías en pacientes peruanos del género masculino y femenino.*

		Ancho máximo de la rama derecha (mm)		Ancho máximo de la rama izquierda (mm)	
		Media	Desviación estándar	Media	Desviación estándar
<b>Sexo</b>	<b>Femenino</b>	99,1	41,6	98,6	40,5
	<b>Masculino</b>	104,4	47,6	101,2	46,3
	<b>Total</b>	101,2	43,9	99,6	42,6

*Nota.* Dentro la tabla 1 se puede ver que el ancho máximo de la rama derecha en el sexo femenino es  $99,1 \pm 41,6$  mm y en el sexo masculino es  $104,4 \pm 47,6$  mm. Por otro lado, el ancho máximo de la rama izquierda en el sexo femenino es  $98,6 \pm 40,5$  mm y en el sexo masculino es  $101,2 \pm 46,3$  mm.

**Tabla 2**

*Ancho mínimo de la rama mandibular en ortopantomografías en pacientes peruanos de género masculino y femenino.*

		<b>Ancho mínimo de la rama</b>		<b>Ancho mínimo de la rama</b>	
		<b>Der. (mm)</b>		<b>Izq. (mm)</b>	
		<b>Desviación</b>		<b>Desviación</b>	
		<b>Media</b>	<b>estándar</b>	<b>Media</b>	<b>estándar</b>
<b>Sexo</b>	<b>Femenino</b>	71,6	30,5	70,9	29,6
	<b>Masculino</b>	73,8	33,3	72,1	33,0
	<b>Total</b>	72,5	31,4	71,3	30,8

*Nota.* La tabla 2 se puede mirar que el ancho mínimo de la rama derecha en el sexo femenino es  $71,6 \pm 30,5$  mm y en el sexo masculino es  $73,8 \pm 33,3$  mm. Por otro lado, el ancho mínimo de la rama izquierda en el sexo femenino es  $70,9 \pm 29,6$  mm y en el sexo masculino es  $72,1 \pm 33,0$  mm.

**Tabla 3**

*Longitud condilar en ortopantomografías de pacientes peruanos de sexo masculino y femenino.*

		<b>Longitud condilar derecha</b>		<b>Longitud condilar izquierda</b>	
		<b>(mm)</b>		<b>(mm)</b>	
		<b>Desviación</b>		<b>Desviación</b>	
		<b>Media</b>	<b>estándar</b>	<b>Media</b>	<b>estándar</b>
<b>Sexo</b>	<b>Femenino</b>	194,4	78,6	191,9	77,4
	<b>Masculino</b>	202,3	91,3	197,7	88,8
	<b>Total</b>	197,6	83,5	194,2	81,6

*Nota.* La tabla 3 se puede mirar la long condilar derecha en el sexo femenino es  $194,4 \pm 78,6$  mm y en el sexo masculino es  $202,3 \pm 91,3$  mm. Por otro lado, la longitud condilar izquierda en el sexo femenino es  $191,9 \pm 77,4$  mm y en el sexo masculino es  $197,7 \pm 88,8$  mm.

**Tabla 4**

*Longitud de la coronoides en ortopantomografías en pacientes peruanos del género masculino y femenino.*

		<b>Longitud de la coronoides</b>		<b>Longitud de la coronoides</b>	
		<b>derecha (mm)</b>		<b>izquierda (mm)</b>	
		<b>Desviación</b>		<b>Desviación</b>	
		<b>Media</b>	<b>estándar</b>	<b>Media</b>	<b>estándar</b>
<b>Sexo</b>	<b>Femenino</b>	166,5	67,5	164,4	66,9
	<b>Masculino</b>	170,5	77,0	169,5	76,6

<b>Total</b>	168,1	71,0	166,5	70,5
--------------	-------	------	-------	------

*Nota.* < la tabla 4 se ve que la longitud condilar derecha en el sexo femenino es  $166,5 \pm 67,5$  mm y en el sexo masculino es  $170,5 \pm 77,0$  mm. Por otro lado, la longitud condilar izquierda en el sexo femenino es  $164,4 \pm 66,9$  mm y en el sexo masculino es  $169,5 \pm 76,6$  mm.

**Tabla 5**

*Longitud proyectiva de la rama en ortopantomografías en pacientes peruanos de género masculino y femenino.*

		Longitud proyectiva de la rama Der. (mm)		Longitud proyectiva de la rama Izq. (mm)	
		Desviación		Desviación	
		Media	estándar	Media	estándar
Sexo	Femenino	185,6	75,0	184,3	74,3
	Masculino	193,0	87,0	190,3	85,3
	Total	188,6	79,6	186,7	78,4

*Nota.* la tabla 5 se ve que la longitud proyectiva de esa rama derecha en la mujer es  $185,6 \pm 75,0$  mm y en el sexo masculino es  $193,0 \pm 87,0$  mm. Por otro lado, la longitud condilar izquierda en el sexo femenino es  $184,3 \pm 74,3$  mm y en el sexo masculino es  $190,3 \pm 85,3$  mm.

**Tabla 6***Sexo y la morfometría de la mandibular en ortopantomografías de pacientes peruanos*

	<b>Sexo</b>				<b>Valor</b>
	<b>Femenino</b>		<b>Masculino</b>		<b>p*</b>
	<b>Desviación</b>		<b>Desviación</b>		
	<b>Media</b>	<b>estándar</b>	<b>Media</b>	<b>estándar</b>	
<b>Ancho máximo de la rama (mm)</b>	98,9	40,8	102,8	46,6	0,032
<b>Ancho mínimo de la rama (mm)</b>	71,3	29,9	72,9	32,9	0,160
<b>Longitud condilar (mm)</b>	193,2	77,6	200,0	89,3	0,007
<b>Longitud de la coronoides (mm)</b>	165,5	66,8	170,0	76,2	0,027
<b>Longitud proyectiva de la rama (mm)</b>	185,0	74,3	191,7	85,5	0,005

*Nota.* La tabla 6 se ve que existe diferencia estadísticamente significativa en el ancho máximo de la rama según sexo ( $p = 0,032$ ), longitud condilar ( $0,007$ ), longitud de la coronoides ( $p = 0,027$ ) y longitud proyectiva de la rama ( $p = 0,005$ ), siendo mayores en el sexo masculino. \*Prueba U de Mann-Whitney.

## V. DISCUSIÓN DE RESULTADOS

El objetivo del presente estudio de investigación fue evaluar las determinaciones del sexo y la morfometría de la mandibular en ortopantomografías de pacientes peruanos

En los resultados sobre el ancho máximo de la rama se encontró promedios de  $102,8 \pm 46,6$  mm para el sexo masculino y  $98,9 \pm 40,8$  mm para el sexo femenino, siendo mayor el sexo masculino; lo cual coincide con More et al. (2017), Saloni et al. (2020) y Koju et al. (2021) los cuales también encontraron mayores valores del Ancho mix de la rama en el género masculino.

En los resultados sobre el ancho mínimo de la rama se encontró promedios de  $72,9 \pm 32,9$  mm para el sexo masculino y  $71,3 \pm 29,9$  mm para el sexo femenino, siendo mayor el sexo masculino; lo cual coincide con More et al. (2017), Saloni et al. (2020) y Koju et al. (2021) los cuales también encontraron mayores valores en el ancho min de la rama en el género masculino.

En los resultados sobre la longitud condilar se encontró promedios de  $200,0 \pm 89,3$  mm para el sexo masculino y  $193,2 \pm 77,6$  mm para el sexo femenino, siendo mayor el sexo masculino; lo cual coincide con Koju et al. (2021) el cual también encontraron mayores valores de la longitud condilar en el sexo masculino. Otros autores no investigaron este parámetro, el cual podría también ser importante para la identificación del sexo, ya que en este estudio se descubrió que tenían diferencias estadísticamente significativas en términos de sexo.

Este resultado sobre la longitud de la coronoides se encontró promedios de  $170,0 \pm 76,2$  mm para el sexo masculino y  $165,5 \pm 66,8$  mm para el sexo femenino, siendo mayor el sexo masculino; lo cual coincide con More et al. (2017), Saloni et al. (2020) y Koju et al. (2021) los cuales también encontraron mayores valores la longitud de la coronoides en el sexo masculino.

En los resultados sobre longitud proyectiva de la rama se encontró promedios de  $191,7 \pm 85,5$  mm para el sexo masculino y  $185,0 \pm 74,3$  mm para el sexo femenino, siendo mayor el sexo masculino; lo cual coincide con More et al. (2017), Saloni et al. (2020) y Koju et al. (2021)



los cuales también encontraron mayores valores en la longitud proyectiva de la rama en el sexo masculino.

Con respecto a la morfometría mandibular según sexo, en nuestro estudio encontramos diferencias estadísticamente significativas para el ancho máximo de la rama ( $p=0,032$ ), longitud condilar ( $0,007$ ), longitud de la coronoides ( $p = 0,027$ ) y longitud proyectiva de la rama ( $p = 0,005$ ). Saloni et al. (2020) también encontró diferencias significativas para la Long proyectiva de la rama y de la coronoides. Estos parámetros podrían ser utilizados para la determinación del sexo.

La diferencia en las fuerzas masticatorias entre géneros también influye en la forma de la rama mandibular. Esto podría ser una razón por la cual los parámetros mandibulares analizados en nuestro estudio son mayores en el género masculino que en el género femenino (Koju et al., 2021).

## VI. CONCLUSIONES

**6.1** El ancho máximo de la rama der e izq. en ortopantomografías de pacientes peruanos es mayor en el género masculino.

**6.2** El ancho mínimo de aquella rama der e izq. en ortopantomografías de pacientes peruanos es mayor en el sexo masculino.

**6.3** La longitud condilar derecha en ortopantomografías de pacientes peruanos es mayor en el sexo femenino y la longitud condilar izquierda es mayor en el sexo masculino.

**6.4** La longitud de la coronoides en ortopantomografías de pacientes peruanos derecha e izquierda es mayor en el género masculino.

**6.5** La longitud proyectiva de aquella rama en ortopantomografías de pacientes peruanos es mayor en el sexo masculino.

**6.6** El ancho máximo de la rama, la longitud de la coronoides y la longitud proyectiva de aquella rama son estadísticamente significativo alto en el género masculino y la longitud condilar es estadísticamente significativo mayor en el sexo femenino.

## **VII. RECOMENDACIONES**

**7.1** Se recomienda realizar más investigaciones con muestras de diferentes regiones geográficas.

**7.2** Se recomienda realizar más investigaciones en otras modalidades de exámenes radiográficos.

**7.3** Se recomienda realizar más investigaciones en restos mandibulares secos.

**7.4** Se recomienda fomentar el estudio sobre distintos reparos anatómicos de la región maxilofacial para ver la diferencia morfológica entre los sexos.

### VIII. REFERENCIAS

- Abdullah, W., Mohammad, Y., Khalid, E., y Hassan, A. (2017). Mandibular indices for gender prediction: a retrospective radiographic study in saudi population. *Journal of dental and oral health*,3(9),1-7.
- Bradwatkar, T., Manjiri, T., Devendrá, P., Yogita, D., y Swati, C. (2016). Determinación del sexo por el uso de la rama mandibular-el estudio forense. *Journal of advanced medical*, (4),1-6.
- Ferreira, F, C., (2017). *Ramo mandibular humano como indicador do sexo em adultos*. (Mestrado Integrado Em Medicina Dentaria). Universidade Do Porto, Portugal.
- Indira AP, Markande A, David MP. Mandibular ramus: An indicator for sex determination-A digital radiographic study. *J Forensic Dent Sci* 2012;4:58-62
- Jayakrishnan, J. M., Reddy, J., & Vinod Kumar, R. B. (2021). Role of forensic odontology and anthropology in the identification of human remains. *Journal of oral and maxillofacial pathology: JOMFP*, 25(3), 543–547. [https://doi.org/10.4103/jomfp.jomfp\\_81\\_21](https://doi.org/10.4103/jomfp.jomfp_81_21)
- Koju, S., Maharjan, N., Rajak, R. R., Yadav, D. K., Bajracharya, D. y Ojha, B., (2021). Assessment of Sexual Dimorphism in Mandibular Ramus: An Orthopantomogram Study. *Kathmandu University medical journal (KUMJ)*, 19(75), 314–319.
- Kumar SB, Deepthi BC. A digital radiographic study for gender prediction using mandibular indices. *IJSR* 2016;5:1490-3.
- Martínez, R, M., (2018). Determinación del género de acuerdo a las medidas antropométricas del maxilar inferior. *mex med forense*,3(2)25-38.
- More, C. B., Vijayvargiya, R., y Saha, N. (2017). Morphometric analysis of mandibular ramus for sex determination on digital orthopantomogram. *Journal of forensic dental sciences*, 9(1), 1–5. [https://doi.org/10.4103/jfo.jfds\\_25\\_15](https://doi.org/10.4103/jfo.jfds_25_15)

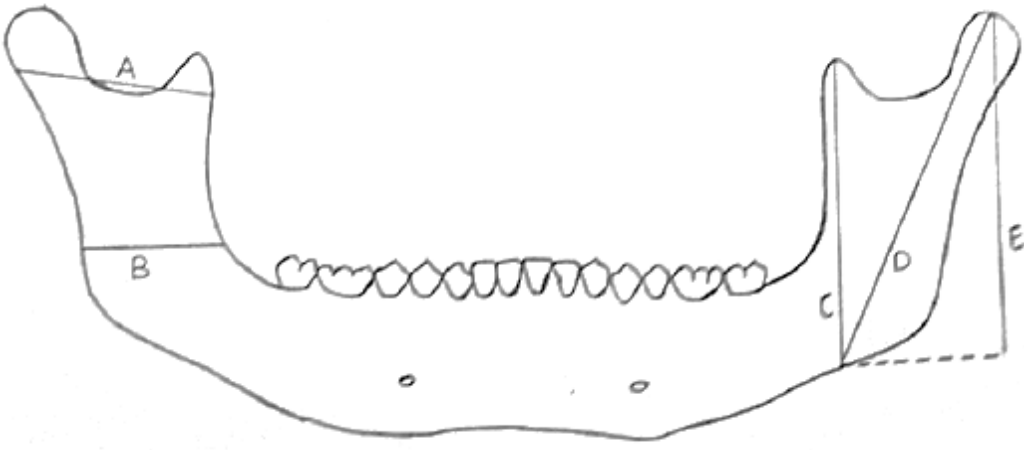
- Mostafa, R.A. y El-Fotouh, M.A. (2020). Mandibular morphometric analysis for sex assessment: A retrospective radiographic study. *J Indian Acad Oral Med Radiol*, 32,266-70.
- Pretty I. A. (2007). Forensic dentistry: 1. Identification of human remains. *Dental update*, 34(10). <https://doi.org/10.12968/denu.2007.34.10.621>
- Revant, H., Ranjitkumar, N., Swaty, B., Shallesh, G., Amol, R., y Andmonal, B. (2013). Association of Mandible Anatomy with Age, Gender, and Dental Status: A Radiographic Study. *Hindawi* (4).
- Saini V, Srivastava R, Rai RK, Shamal SN, Singh TB, Tripathi SK. Mandibular ramus: An indicator for sex in fragmentary mandible. *J Forensic Sci* 2011;56 Suppl 1: S13-6.
- Saloni, Verma, P., Mahajan, P., Puri, A., Kaur, S. y Mehta, S. (2020). Gender determination by morphometric analysis of mandibular ramus in sriganganagar population: A digital panoramic study. *Indian Journal Dental Research*, 31, 444-8. <https://www.ijdr.in/text.asp?2020/31/3/444/291491>
- Sandeepa NC, Ganem AA, Alqhtani WA, Mousa YM, Abdullah EK, Alkhayri AH. Mandibular indices for gender prediction: A retrospective radiographic study in Saudi population. *J Dent Oral Health* 2017; 9:95-101.
- Scheuer L. Application of osteology to forensic medicine. *Clin Anat* 2002; 15:297-312
- Sharma M, Gorea RK, Gorea A, Abuderman A. A morphometric study of the human mandible in the Indian population for sex determination. *Egypt J Forensic Sci* 2016; 6:165–9.
- Turingan, R. S., Brown, J., Kaplun, L., Smith, J., Watson, J., Boyd, D. A., ... Selden, R. F. (2019). Identification of human remains using Rapid DNA analysis. *International Journal of Legal Medicine*, 134(3), 863–872. doi:10.1007/s00414-019-02186-y
- Zhang, M. y Girault, H. H. (2009). SECM for imaging and detection of latent fingerprints. *The Analyst*, 134(1), 25–30. <https://doi.org/10.1039/b815336a>

## IX. ANEXOS

## Anexo A: Matriz de consistencia

Problema	Objetivos	Variables	Metodología
¿Se podrá determinar el sexo mediante la morfometría mandibular en Ortopantomografías de pacientes peruanos?	<p>Objetivo general</p> <p>Evaluar la determinación del sexo y la morfometría de la mandibular en ortopantomografías de pacientes peruanos</p> <p>Objetivos específicos</p> <ul style="list-style-type: none"> <li>- . Determinar el ancho máximo de la rama mandibular en ortopantomografías de pacientes peruanos de sexo masculino y femenino</li> <li>- Determinar el ancho mínimo de la rama mandibular en ortopantomografías de pacientes peruanos de sexo masculino y femenino.</li> <li>- Determinar la longitud condilar en ortopantomografías de pacientes peruanos de sexo masculino y femenino.</li> <li>- Determinar la longitud de la coronoides en ortopantomografías de pacientes peruanos de sexo masculino y femenino.</li> <li>- Determinar la longitud proyectiva de la rama en ortopantomografías de pacientes peruanos de sexo masculino y femenino.</li> </ul>	<p>Variables</p> <ul style="list-style-type: none"> <li>- Sexo</li> <li>- Morfometría mandibular</li> </ul>	<p>Tipo de investigación</p> <p>Observacional Transversal Prospectivo</p> <p>Ámbito temporal y espacial</p> <p>Población y Muestra</p>

**Anexo B: Ficha de recolección de datos**

<b>ESTIMACIÓN DEL SEXO MEDIANTE LA MORFOMETRÍA MANDIBULAR EN ORTOPANTOMOGRAFÍAS DE PACIENTES PERUANOS</b>			
			
<b>SEXO:</b> Masculino (    )                  Femenino (    )			
<b>EDAD:</b>			
<b>DIMENSIONES DE LA MANDÍBULA</b>			
		LADO DERECHO	LADO IZQUIERDO
<b>A</b>	<b>Ancho máximo de la rama mandibular.</b>		
<b>B</b>	<b>Ancho mínimo de la rama mandibular.</b>		
<b>C</b>	<b>Longitud de la coronoides</b>		
<b>D</b>	<b>Longitud condilar.</b>		
<b>E</b>	<b>Longitud proyectiva de la rama mandibular.</b>		

## Anexo C: Autorización de uso imágenes panorámicas

### AUTORIZACIÓN


Por medio de la presente se autoriza a la Srta. LIZETH RAMOS CHOLAN, a utilizar las imágenes panorámicas del Centro Radiológico Imágenes y Diagnóstico – IDX, correspondientes al 2022 para la ejecución específica del proyecto de tesis: **“ESTIMACIÓN DEL SEXO MEDIANTE LA MORFOMETRÍA MANDIBULAR EN ORTOPANTOMOGRAFÍAS DE PACIENTES PERUANOS EN EL CENTRO DE DIAGNÓSTICO POR IMAGEN”**.

Se expide el presente documento a solicitud de la interesada para los fines que estime convenientes.

Atentamente,



**Dr. Gustavo Fiori Chincaro**  
Especialista en Radiología Bucal y  
Maxilofacial  
Gerente General de IDX  
T: +51 940479400



**Dra. Jhoana Llaguno Rubio**  
Especialista en Radiología Bucal y  
Maxilofacial  
Directora de IDX  
T: +51 969549984



## Anexo D: Calibración



### CONSTANCIA DE CALIBRACIÓN ÍNDICE K DE COHEN

**TÍTULO:** "ESTIMACIÓN DEL SEXO MEDIANTE LA MORFOMETRÍA MANDIBULAR EN ORTOPANTOMOGRAFÍAS DE PACIENTES PERUANOS EN EL CENTRO DE DIAGNÓSTICO POR IMAGEN"

**SOLICITANTE:** LIZETH RAMOS CHOLAN

La siguiente es la calibración inter e intra operador de acuerdo con el Índice Kappa; la calibración inter operador se realizó con un especialista en radiología bucal y maxilofacial de más de 10 años de experiencia según los siguientes criterios:

#### INTER OPERADOR:

1. Fecha: 18 de mayo del 2023
2. Estación de trabajo: ASUS ROG GL752VW con microprocesador Intel Core i7-6700HQ (sexta generación), con una pantalla Full-HD de 17.3" pulgadas, pantalla panorámica, con una resolución de 1920 x 1080 píxeles y retroiluminación LED que ofrece altos valores de brillo y contraste, en un ambiente con luz tenue.
3. Software: PLANMECA ROMEXIS VIEWER 4.6.2.R.

#### INTRAOPERADOR:

1. Fecha 1: 25 de mayo del 2023
2. Fecha 2: 01 de junio del 2023
3. Estación de trabajo: ASUS ROG GL752VW con microprocesador Intel Core i7-6700HQ (sexta generación), con una pantalla Full-HD de 17.3" pulgadas, pantalla panorámica, con una resolución de 1920 x 1080 píxeles y retroiluminación LED que ofrece altos valores de brillo y contraste, en un ambiente con luz tenue.
4. Software: PLANMECA ROMEXIS VIEWER 4.6.2.R.

**Dr. Gustavo Fiori Chincaro**  
Especialista en Radiología Bucal y  
Maxilofacial  
Gerente General de IDX  
T: +51 940479400

**Dra. Jhoana Llaguno Rubio**  
Especialista en Radiología Bucal y  
Maxilofacial  
Directora de IDX  
T: +51 969549984

## CORRELACIÓN INTEROPERADOR:

OBSERVADOR 1: ESPECIALISTA EN RADIOLOGÍA BUCAL Y MAXILOFACIAL												
ID	EDAD	SEXO	ANCHO MÁXIMO DE LA RAMA (mm)		ANCHO MÍNIMO DE LA RAMA (mm)		LONGITUD CONDILAR (mm)		LONGITUD DE LA CORONOIDES (mm)		LONGITUD PROYECTIVA DE LA RAMA (mm)	
			DERECHA	IZQUIERDA	DERECHA	IZQUIERDA	DERECHA	IZQUIERDA	DERECHA	IZQUIERDA	DERECHA	IZQUIERDA
CASO 1	31	1	43.4	50.5	34	34.2	87.9	92.8	74.6	76.1	82	82.8
CASO 2	22	1	14.2	17	9.6	11.4	30.8	33.1	24.9	25.1	28.4	30.1
CASO 3	31	1	110	124.3	73	89.7	268.8	280.1	238.7	237.6	254	258.8
CASO 4	30	2	137.7	130	91.3	85.6	286.2	278.6	241.6	232	262.5	253.4
CASO 5	21	1	129	123.3	98.2	93.3	252.2	250.3	222	229.7	225.7	228
CASO 6	32	1	119	117	84.2	83.2	269.6	268.8	219	208.1	251	252.1
CASO 7	33	1	42.2	41.1	30	29.7	83.6	84.9	73.4	72.4	80.8	84.3
CASO 8	28	1	113	102.3	75.1	65.9	201.9	199.3	178.7	169.9	191.1	194.1
CASO 9	34	1	101.7	107	68	75.2	235.6	230.7	205.1	208.9	227.4	233.6
CASO 10	18	1	43.1	46.5	31.3	34	90	93	76.3	75.9	87	90.9

OBSERVADOR 2: TESISTA												
ID	EDAD	SEXO	ANCHO MÁXIMO DE LA RAMA (mm)		ANCHO MÍNIMO DE LA RAMA (mm)		LONGITUD CONDILAR (mm)		LONGITUD DE LA CORONOIDES (mm)		LONGITUD PROYECTIVA DE LA RAMA (mm)	
			DERECHA	IZQUIERDA	DERECHA	IZQUIERDA	DERECHA	IZQUIERDA	DERECHA	IZQUIERDA	DERECHA	IZQUIERDA
CASO 1	31	1	43.8	50.5	33.9	34	88.1	92.8	74.6	76.3	82.3	82.8
CASO 2	22	1	14.2	16.9	9.6	11.4	30.8	33.1	24.9	25.1	28.4	30
CASO 3	31	1	109.9	124.5	73.4	90	268.8	280.1	238.7	237.6	254	258.8
CASO 4	30	2	137.7	129.7	91	85.6	286.2	278	241.6	232	262.5	253.4
CASO 5	21	1	129	123.3	98.2	93.3	252.2	250.3	221.8	229.7	225.7	228.5
CASO 6	32	1	119	116.9	84.4	83.2	269.6	268.8	218.8	208.4	251	252.1
CASO 7	33	1	42.2	41.1	29.9	29.7	83.6	85	73.4	72.4	80.8	84.4
CASO 8	28	1	113	102.3	75.1	65.9	201.9	199.3	178.7	169.9	191.1	194.1
CASO 9	34	1	101.7	106.6	67.9	75.2	235.6	230.7	205.1	208.9	227.6	233.6
CASO 10	18	1	43.5	46.5	31.3	33.9	89.9	93	76.3	75.9	87.3	90.6

K=099

Donde:

Kappa	Interpretación
0-0.2	ínfima concordancia
0.2-0.4	escasa concordancia
0.4-0.6	moderada concordancia
0.6-0.8	buenas concordancia
0.8-1.0	muy buena concordancia

## CORRELACIÓN INTRAOPERADOR:

FECHA 1: 25/05/2023												
ID	EDAD	SEXO	ANCHO MÁXIMO DE LA RAMA (mm)		ANCHO MÍNIMO DE LA RAMA (mm)		LONGITUD CONDILAR (mm)		LONGITUD DE LA CORONOIDES (mm)		LONGITUD PROYECTIVA DE LA RAMA (mm)	
			DERECHA	IZQUIERDA	DERECHA	IZQUIERDA	DERECHA	IZQUIERDA	DERECHA	IZQUIERDA	DERECHA	IZQUIERDA
CASO 1	31	1	43.2	50.5	33.9	34.2	88.1	92.8	74.6	76.1	81.8	83
CASO 2	22	1	14.2	16	9.6	11.4	31	33.1	24.9	25.1	28.4	29.9
CASO 3	31	1	109.9	124.3	73.2	89.7	268.8	280.1	238.7	237.6	254	258.4
CASO 4	30	2	137.7	129.7	91.3	85.6	286.2	278.6	241.6	231.7	262.5	253.4
CASO 5	21	1	129.4	123.3	98.2	93.8	252.2	250	221.8	229.7	224.9	228
CASO 6	32	1	119.1	116.9	84	83.2	269.6	268.8	218.8	208.1	251	252.1
CASO 7	33	1	42.2	41.1	30	29.7	83.6	84.9	73.8	72.4	80.8	84.3
CASO 8	28	1	113	102.3	75.1	65.9	201.9	199.9	178.7	169.9	191.1	194.1
CASO 9	34	1	101.7	16.7	67.9	75.2	235.6	230.7	205.1	208.9	227.4	233.6
CASO 10	18	1	43.4	46.5	31.3	34	89.9	92.8	76.3	75.9	87.3	91

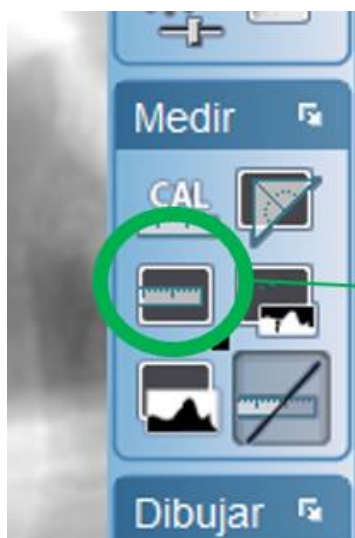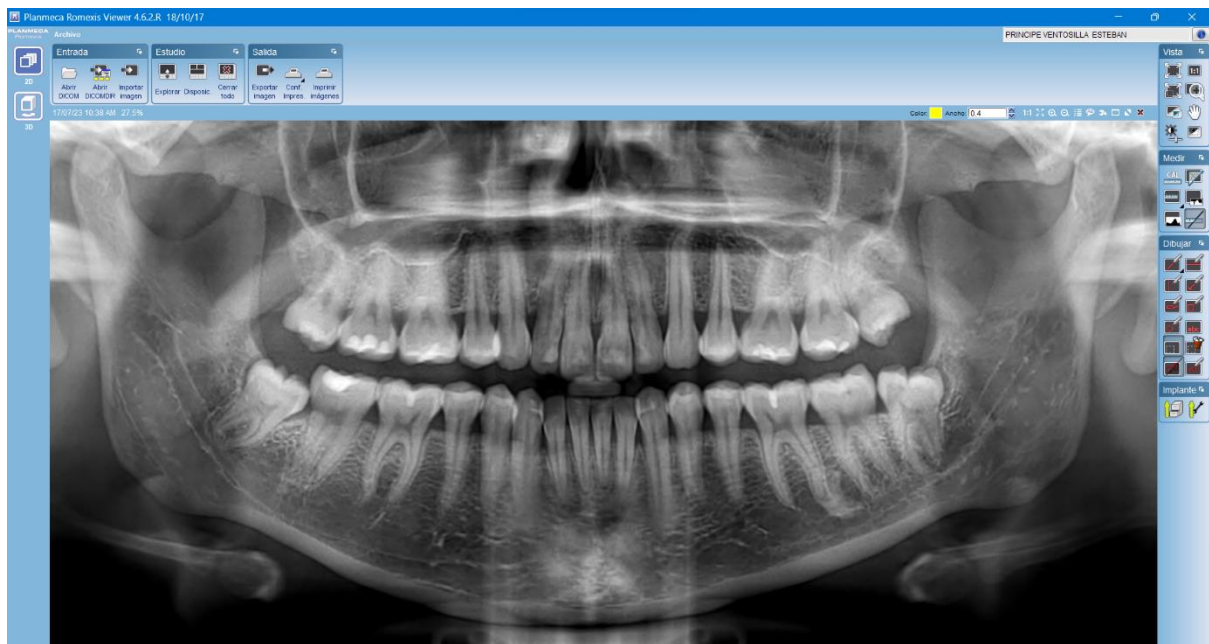
FECHA 2: 01/06/2023												
ID	EDAD	SEXO	ANCHO MÁXIMO DE LA RAMA (mm)		ANCHO MÍNIMO DE LA RAMA (mm)		LONGITUD CONDILAR (mm)		LONGITUD DE LA CORONOIDES (mm)		LONGITUD PROYECTIVA DE LA RAMA (mm)	
			DERECHA	IZQUIERDA	DERECHA	IZQUIERDA	DERECHA	IZQUIERDA	DERECHA	IZQUIERDA	DERECHA	IZQUIERDA
CASO 1	31	1	43.6	50.5	33.9	34.2	88.1	92.8	74.6	76.1	82	82.8
CASO 2	22	1	14.2	16.9	9.6	11.4	30.8	33.1	24.9	25.1	28.4	30.1
CASO 3	31	1	109.9	124.3	73.4	89.7	268.8	280.1	238.7	237.6	254	258.8
CASO 4	30	2	137.7	129.7	91.3	85.6	286.2	278.6	241.6	232	262.5	253.4
CASO 5	21	1	129	123.3	98.2	93.3	252.2	250.3	221.8	229.7	225.7	228
CASO 6	32	1	119.1	116.9	84.2	83.2	269.6	268.8	218.8	208.1	251	252.1
CASO 7	33	1	42.2	41.1	29.9	29.7	83.6	84.9	73.4	72.4	80.8	84.3
CASO 8	28	1	113	102.3	75.1	65.9	201.9	199.3	178.7	169.9	191.1	194.1
CASO 9	34	1	101.7	106.7	67.9	75.2	235.6	230.7	205.1	208.9	227.4	233.6
CASO 10	18	1	43.4	46.5	31.3	33.9	89.9	93	76.3	75.9	87.3	90.6

K=099

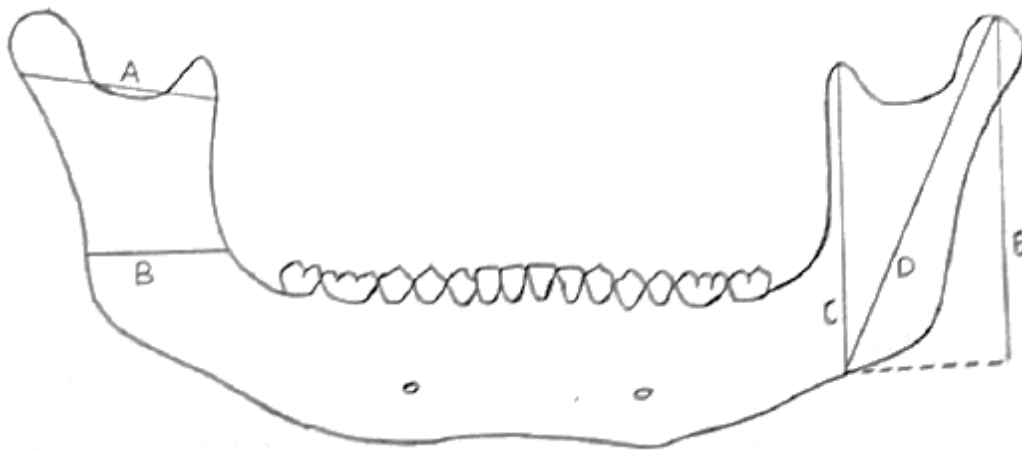
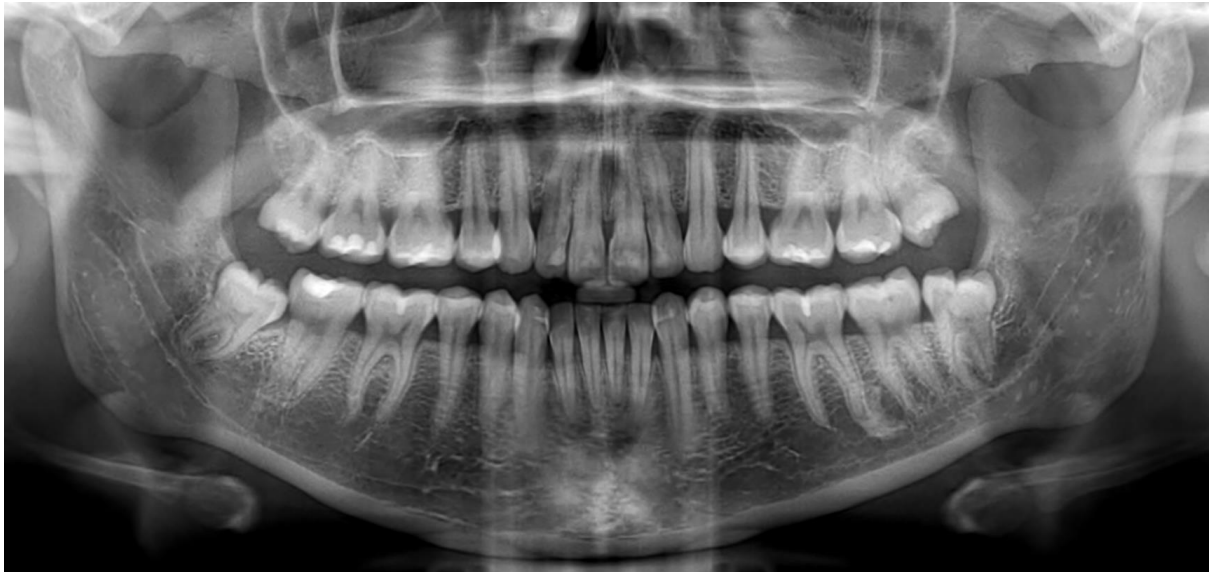Donde:

Kappa	Interpretación
0-0.2	ínfima concordancia
0.2-0.4	escasa concordancia
0.4-0.6	moderada concordancia
0.6-0.8	buena concordancia
0.8-1.0	muy buena concordancia

## Anexo E: Procedimiento

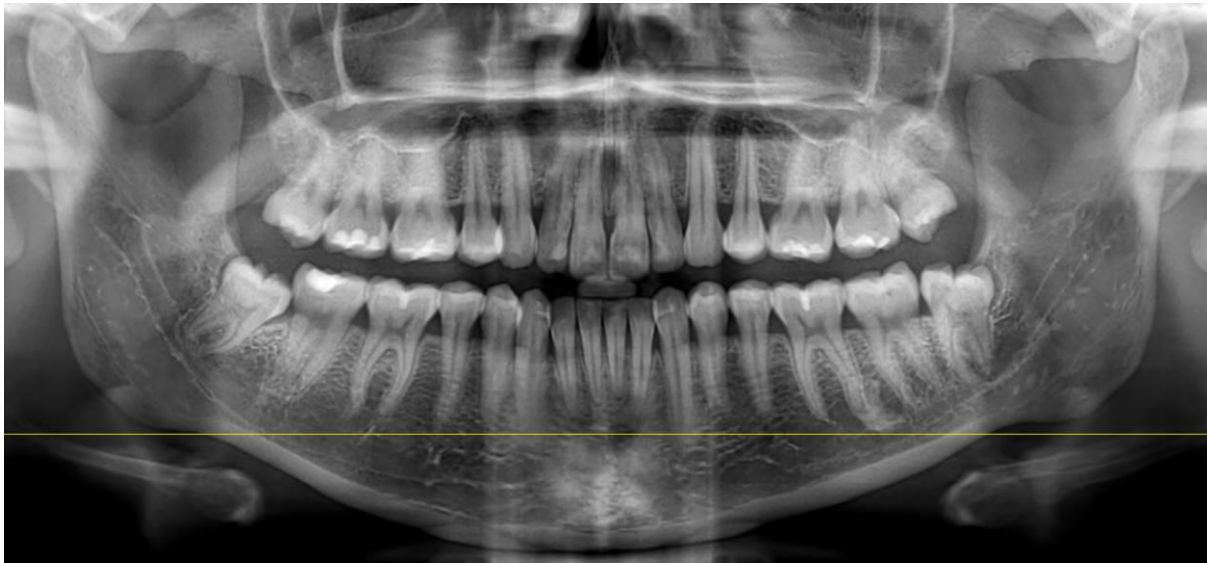


HERRAMIENTA  
DE MEDIDA

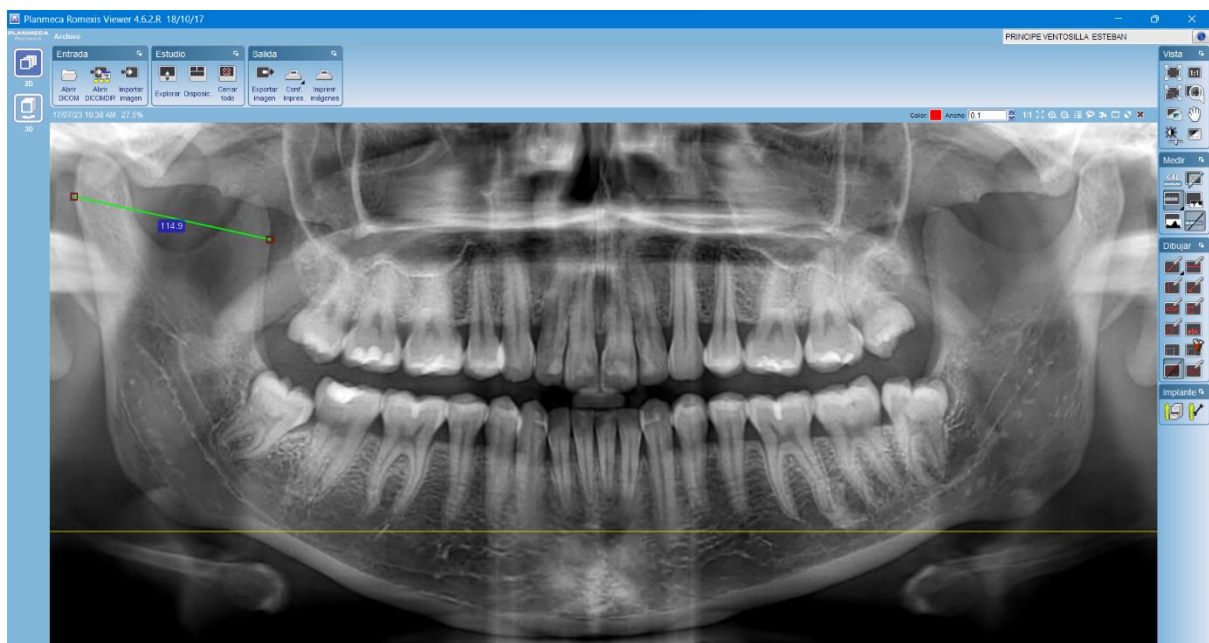


- A**                    **Ancho máximo de la rama mandibular**
- B**                    **Ancho mínimo de la rama mandibular**
- C**                    **Longitud de la coronoides**
- D**                    **Longitud condilar**
- E**                    **Longitud proyectiva de la rama mandibular**

## Medidas

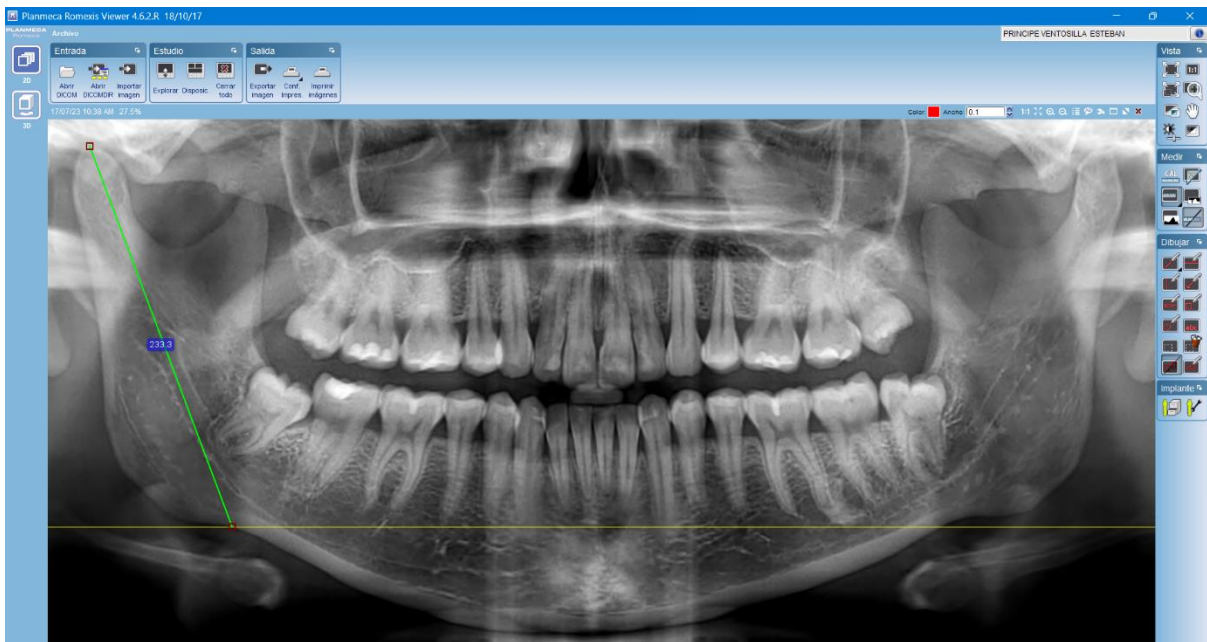


Trazo de la línea horizontal como guía inferior

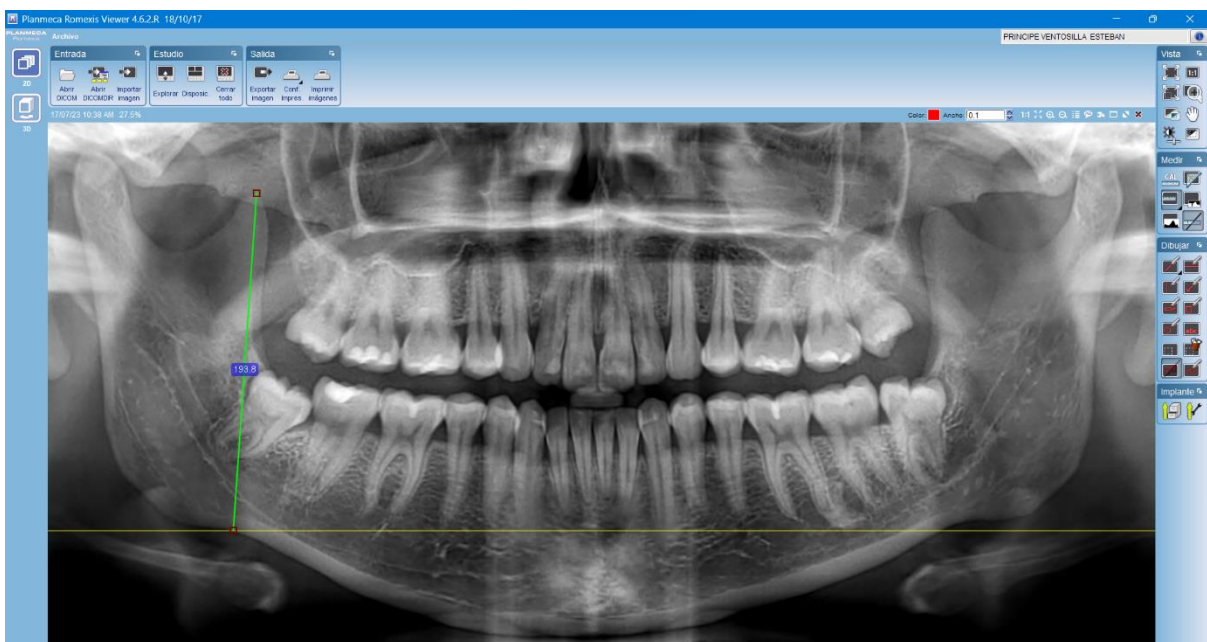


Medida del ancho máximo de la rama

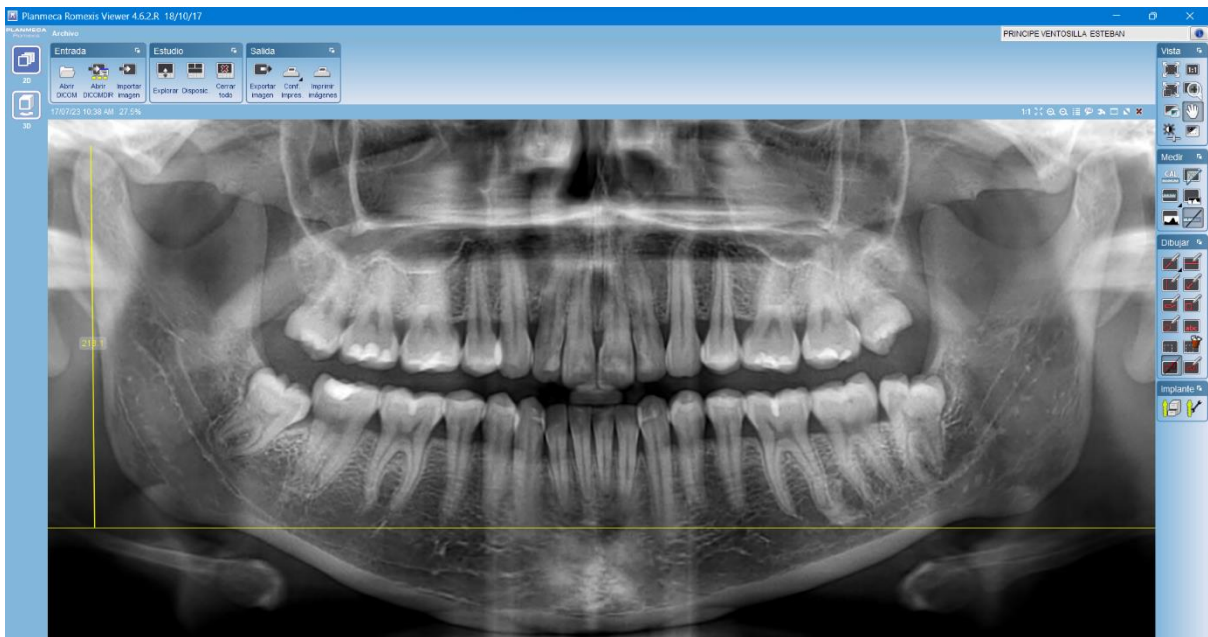




Longitud condilar



Longitud de la apófisis coronoides



Longitud proyectiva de la rama mandibular



